

Pielonefritis Enfisematosa: Reporte de caso

Emphysematous pyelonephritis: Case report

*Rossany Etelinda Escalante López, **Karina Isabel Calderón Peña, ***José Raúl Arita Chávez

RESUMEN: La Pielonefritis Enfisematosa (PNE) es una enfermedad renal severa muy poco frecuente, incluso catalogada como rara, con una alta tasa de mortalidad dada su rápida progresión, es usual que se presente en pacientes con diabetes mellitus (DM) y pobre control metabólico. Se trata de una infección necrotizante y el principal germen aislado es Escherichia Coli. Para el diagnóstico además de la sintomatología y signología es indispensable la tomografía axial computarizada (TAC) que es el método de elección para la clasificación y manejo, el tratamiento depende del grado de severidad, desde conservador hasta quirúrgico según corresponda. **Objetivo:** Describir el caso clínico de PNE con respecto a antecedentes patológicos, manifestaciones clínicas, estudios de laboratorio y de imágenes para determinar el diagnóstico y manejo intrahospitalario. **Reporte de caso:** Paciente femenina de 38 años de edad, diabética mal controlada, con historia de dolor lumbar, fiebre y vómitos de 7 horas de evolución, con antecedente de litiasis renal izquierda no obstructiva, diagnosticada por clínica, laboratorio y a través de estudios imagenológicos, tratada médica y quirúrgicamente de manera exitosa.

PALABRAS CLAVE: Diabetes mellitus, Escherichia Coli, Pielonefritis.

ABSTRACT: Emphysematous pyelonephritis (PNE) is a very rare severe kidney disease, even classified as rare, with a high mortality rate given its rapid progression, it is usual to occur in patients with diabetes mellitus (DM) and poor metabolic control. It is a necrotizing infection and the main isolated germ is Escherichia Coli. For diagnosis, in addition to symptoms and signs, computerized axial tomography (CAT) is essential, which is the method of choice for classification and management. Treatment depends on the degree of severity, from conservative to surgical, as appropriate. **Objective:** To describe the clinical case of PNE with respect to pathological antecedents, clinical manifestations, laboratory and imaging studies to determine the diagnosis and in-hospital management. **Case report:** A 38-year-old female patient, uncontrolled diabetic, with a history of lumbar pain, fever and vomiting of 7 hours of evolution, with a history of non-obstructive left kidney stones, diagnosed by clinic, laboratory and through imaging studies, treated medically and surgically successfully.

KEYWORDS: Diabetes mellitus, Escherichia Coli, Pyelonephritis.

*Médico Especialista en Medicina Interna, Profesor Titular Carrera de Medicina, EUCS / UNAH-VS. Instituto Hondureño de Seguridad Social, Hospital Regional del Norte, San Pedro Sula, Cortes, Honduras. ORCID ID: <https://orcid.org/0000-0002-7881-2071>. re.escala@gmail.com

**Médico General Instituto Hondureño de Seguridad Social, Hospital Regional del Norte, San Pedro Sula, Cortes, Honduras. ORCID ID: <https://orcid.org/0000-0002-6167-264X>. karinacalderon57@gmail.com

***Médico General, Profesor Titular Carrera de Medicina, EUCS / UNAH-VS. Instituto Hondureño de Seguridad Social, Hospital Regional del Norte, San Pedro Sula, Cortes, Honduras. ORCID ID: <http://orcid.org/0000-0001-6366-9308>. joserauldoc@yahoo.com

Recibido: 30 de abril del 2021 Aprobado: 13 de junio del 2022

INTRODUCCIÓN: La pielonefritis enfisematosa (PNE) fue descrita por primera vez por Kelly y McCallum en 1898. Es una afección renal necrotizante severa, con formación de gas dentro del sistema colector, parénquima o tejido perirrenal. Afecta principalmente a pacientes diabéticos 78 a 90% con o sin obstrucción de la vía excretora y en no diabéticos en 10 a 22%.⁽¹⁾

Presenta alta tasa de mortalidad dada su rápida progresión, la edad media de presentación es 47 años, con un rango de 20 a 80 años. Se presenta en pacientes con diabetes mellitus (DM) y pobre control metabólico; sin embargo, existen otros factores predisponentes como el sexo femenino, la presencia de uropatía obstructiva o factores ectásicos ureterales, la enfermedad renal quística y la inmunodepresión.⁽²⁾

La patogenia de la producción de gas tiene varias componentes: patógenos fermentadores de glucosa, alta concentración de glucosa en los tejidos, disminución de la suplencia vascular con descenso de la perfusión tisular, inmunodeficiencia y obstrucción en el paciente no diabético. La *Escherichia (E.) Coli*, *Klebsiella pneumoniae* y *Proteus mirabilis*, son agentes etiológicos frecuentes de la PNE.⁽³⁾ La infección es polimicrobiana en el 20% de los casos, la *E. Coli* es el patógeno más frecuente, relacionada a infección de vías urinarias, siendo la infección unilateral, con predominio del riñón izquierdo hasta en 60%.⁽⁴⁾

El cuadro clínico puede variar desde dolor abdominal leve y difuso, hasta choque séptico y la falla multiorgánica.⁽²⁾ Se presenta clínicamente con fiebre (79%), dolor abdominal-flancos (71%), náusea y vómito (17%), síntomas urinarios, piuria, falla renal aguda (35%), alteración del sensorio (19%), choque (29%) y trombocitopenia (46%). En casos severos y avanzados se puede presentar crepitación en el flanco comprometido y en caso de asociarse a cistitis enfisematosa se acompaña de neumaturia.⁽⁵⁾ El diagnóstico es tardío, con sospecha por patología de base y antecedentes de infección de vías urinarias, sin síntomas evidentes y con signos de sepsis que no responden adecuadamente al tratamiento convencional.⁽⁴⁾

La tomografía es el método de imagen de elección para definir la extensión del proceso enfisematoso y determinar si existe litiasis asociada. A la vez, sirve como guía para procedimientos de tratamiento percutáneos.⁽⁶⁾

Huang et al, en el año 2000, a través de imágenes de tomografía computarizada, plantea una clasificación radiológica con base en la extensión del gas. En la clase 1, el gas se limita al sistema colector; en la clase 2, el gas está presente en el parénquima renal sin extenderse al espacio extrarrenal; en la clase 3A, hay formación de gas o absceso en el espacio perinefrico; en la clase 3B, hay presencia de gas o absceso en el espacio pararrenal y la clase 4 representa la presencia de PNE bilateral o PNE en un paciente monorrenal.⁽³⁾

El inicio del tratamiento debe ser rápido. En los últimos años, la tendencia es hacia el manejo médico conservador y derivación por drenaje percutáneo urgente de la cavidad con contenido gaseoso, si precisa. El abordaje quirúrgico inicial se realizará siempre que haya asociados factores de gravedad y grado 3-4 en la prueba de imagen.⁽⁷⁾ El drenaje percutáneo es una alternativa en pacientes con lesiones localizadas o bilaterales o en riñón único. Dentro del manejo médico se debe iniciar una hidratación temprana, control de cifras de glucemia, antibioticoterapia sistémica y monitoria clínica en una Unidad de Cuidados Intensivos (UCI).⁽⁵⁾

La terapia inmediata puede ser conservadora en los casos con PNE grados 1 y 2 y con antibióticos y nefrostomía en los casos de obstrucción urinaria. En los pacientes con PNE con evolución desfavorable y grados 3 ó 4 asociados con factores de mal pronóstico, el manejo recomendado es la nefrectomía.⁽⁶⁾

La presentación del tipo de pielonefritis enfisematosa clase 3B, debe hacer sospechar estados de inmunosupresión e incluir siempre el estudio de tamizaje para Virus de Inmunodeficiencia Humana (VIH), más aún en pacientes jóvenes y en ausencia de diabetes mellitus o con progresión inusual de la enfermedad. La infección por VIH en estadios avanzados compromete severamente el sistema inmune y, por ende, el incremento desproporcionado del crecimiento bacteriano.⁽⁸⁾

En los casos graves de PNE, la trombocitopenia probablemente se debe a coagulación intravascular diseminada. Cualquier análisis del resultado de pacientes con diabetes mellitus y sepsis, puede revelar los mismos factores pronósticos, por ejemplo, choque, proteinuria intensa, trombocitopenia, deterioro agudo de la función renal y perturbación del estado de conciencia, por ello no debe posponerse un tratamiento agresivo.⁽⁹⁾ Se ha reportado una tasa de mortalidad alta hasta del 70%. Casos manejados únicamente con tratamiento conservador, la presencia de casos bilaterales y la trombocitopenia se asocian con un riesgo de muerte más elevado.⁽¹⁰⁾

DESCRIPCIÓN DEL CASO CLÍNICO: Se trata de paciente femenina de 38 años de edad, quien acude al servicio de emergencias (9 abril 2022) con historia de dolor lumbar tipo cólico, de 7 horas de evolución, 10 de 10 de intensidad, según escala análoga del dolor, de predominio izquierdo, con irradiación a región suprapúbica, atenuado con analgesia intravenosa sin mejoría franca, acompañado de fiebre subjetivamente alta no cuantificada, náuseas y vómitos en número de 10 episodios, al inicio de contenido alimenticio y luego de contenido biliar.

En sus antecedentes personales patológicos están: Diabetes Mellitus tipo 2, desde hace 3 años tratada con metformina 1,000 mg vía oral dos veces al día. Porta ultrasonido de vías urinarias del 25 de febrero del 2022, reportando pielonefritis izquierda, litiasis renal izquierda no obstructiva con presencia de lito de calice interpolar de 15 mm de diámetro.

Se le realizan exámenes de laboratorio reportando, hemograma: hemoglobina 10.8 mg/dl, hematocrito 37.3%, leucocitos $8.5 \times 10^3/uL$, neutrófilos 54%, plaquetas $161,000 \times 10^3/uL$. Pruebas renales: creatinina 1.8 mg/dl, urea 81 mg/dl, BUN (nitrógeno ureico en sangre) 35 mg/dl. PCR (proteína C reactiva) 579 mg/dl, procalcitonina 14.9 ng/dl, glicemia 277 mg/dl, examen general de orina: eritrocitos mayor de 100 por campo, leucocitos mayor de 100 por campo, y hemoglobina glicosilada de 9%. Pendiente resultado de urocultivo.

Ese mismo día en horas de la madrugada se ingresa a la observación de la emergencia de adultos con los diagnósticos de: pielonefritis izquierda, litiasis renal izquierda y diabetes mellitus tipo 2; con plan de realizar tomografía computarizada de vías urinarias (PIELOTAC) y valoración por el servicio de urología, manejo del dolor y cobertura antibiótica con ampicilina más sulbactam 3 gramos intravenosa cada 6 horas. Se le realiza la PIELOTAC que reporta: riñón izquierdo aumentado de tamaño con presencia de gas en su interior y moderada dilatación pielocalicial asociado a marcados cambios inflamatorios de la grasa perirrenal ipsilateral, presencia de lito de 11.2 x 9.3 mm de diámetro en pelvis. Conclusión: pielonefritis enfisematosa izquierda, lito en pelvis renal izquierda obstructivo con moderada hidronefrosis.

En fechas previas y durante dos meses anteriores se le había tratado por pielonefritis, con antibióticos vía oral y manejo del dolor. El servicio de urología decide realizar manejo quirúrgico: nefrectomía con diagnóstico pre y post operatorio de pielonefritis enfisematosa izquierda, insuficiencia renal aguda AKIN II prerrenal y diabetes mellitus tipo 2.

Hallazgo: pielonefritis enfisematosa Huang 2 con colecciones purulentas de más o menos 100 cc en polo renal superior con adherencias a estructuras adyacentes una arteria y una vena, lito en cáliz renal.

Reporte de Urocultivo el 14 de abril: positivo por bacteria *Enterobacter Cloacae* sensible a carbapenémicos. Luego los días subsiguientes con cobertura antibiótica con carbapenémicos, evolucionando exitosamente hasta recibir el alta médica.

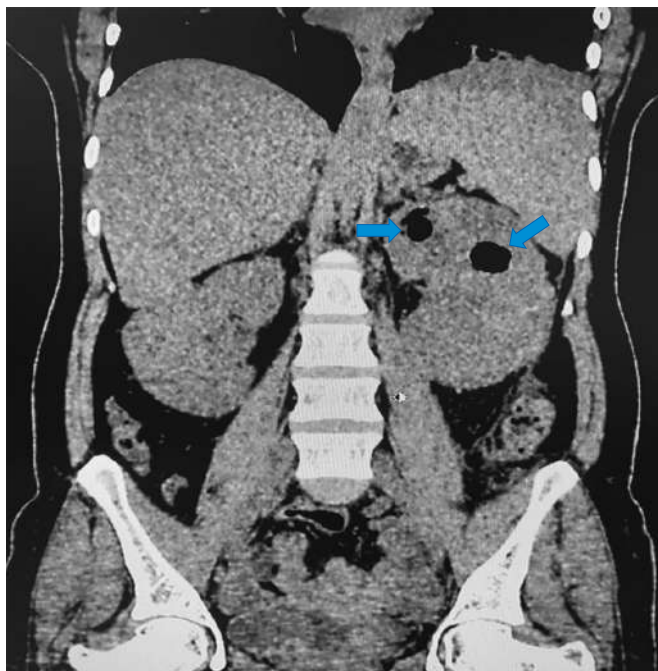
CUADRO No. 1
Resumen de evolución de laboratorios

Variable	Valor de referencia	10/04/22	11/04/22	12/04/22	13/04/22	16/04/22
Leucocitos	5 -10 $10^3/uL$	8.5	6.5	7.1	7.2	7
Neutrófilos	50 – 70%	54	78.5	70.4	69.5	55.9
Plaquetas	150-500 $10^3/uL$	161	126	132	163	220
Creatinina	0.5-0.9 mg/dL	1.8	1.1	0.8	0.8	0.8
PCR	1.00-5.00 mg/dL	579.96		293.66	221.09	
Procalcitonina	0-0.046 ng/ml	14.900		2.810	1.420	

Autoría propia

Fuente: Archivo de Laboratorio del Instituto Hondureño de Seguridad Social (IHSS), Hospital Regional del Norte (HRN).

IMAGEN No. 1



PIELOTAC: se aprecia el riñón izquierdo aumentado de tamaño y con presencia de gas en su interior
Fuente: Archivo del Departamento de Radiología, IHSS, HRN.

DISCUSIÓN: En un caso reportado se identificaron factores predisponentes como ser: femenina, portadora de diabetes mellitus tipo 2 no controlada, presentó factor urinario obstructivo litiasico y factores de mal pronóstico como trombocitopenia.⁽¹¹⁾ En coincidencia con el caso presentado es paciente femenina, con diabetes mellitus tipo 2, con presencia de lito obstructivo y valores de trombocitopenia leve.

El agente microbiológico causal más frecuentemente encontrado es Escherichia Coli (E. Coli), se ha identificado en cerca del 70% al 75% de los cultivos de orina, sangre y pus.⁽¹²⁾ En el caso reportado en el urocultivo se aisló la bacteria Enterobacter Cloacae, luego se realizó cultivo de la secreción de la herida quirúrgica y se aisló la E. Coli.

La sospecha clínica en pacientes diabéticos descompensados, en mal estado general, con escasa respuesta al tratamiento médico-antibiótico habitual es fundamental para poder llegar al diagnóstico certero.⁽²⁾ En la historia del caso, la paciente había presentado infecciones urinarias a repetición y cuadros clínicos de pielonefritis aguda, con manejo medico-antibiótico sin respuesta positiva al tratamiento, lo que representó un elemento esencial para definir el diagnóstico.

De tal manera que para obtener el diagnóstico definitivo se requiere de la tomografía axial computarizada, siendo el método de elección y con mayor sensibilidad, determinando la extensión del proceso, la cantidad de parénquima afectado y la existencia de litiasis renal asociada para clasificación y manejo; orientando a la alternativa de tratamiento mas favorable.⁽²⁾

Es indispensable los estudios de imágenes diagnósticas, para definir si es una pielonefritis aguda o enfisematosa, así mismo establecer si esta complicada o no, ya que en ambos casos los estudios de laboratorios son muy similares.

Los pacientes que presentan pielonefritis muestran los siguientes síntomas: fiebre, dolor lumbar, náuseas, vómitos y caída del estado general, igualmente puede presentar indicaciones de cistitis, como el dolor al orinar y ganas de ir al cuarto de baño frecuentemente, incluso cuando la vejiga está vacía. Otra señal común es la presencia de sangre en la orina (hematuria), que se presenta normalmente como una orina color oscuro.⁽¹³⁾ La presentación clínica de la enfermedad es variable, en el caso reportado la paciente presentó dolor lumbar bilateral con predominio izquierdo, fiebre, náuseas y vómitos.

La pielonefritis aguda suele presentarse mayormente en mujeres de 18 a 40 años y se considera no complicada cuando no existe obstrucción al flujo urinario o algún otro factor de riesgo, puede progresar a absceso o pielonefritis enfisematosa.⁽¹⁴⁾ Coincide con el caso ya que la paciente tenía 38 años de edad, con factor de riesgo de diabetes mellitus tipo 2, con frecuentes consultas por infecciones urinarias y haber cursado por cuadro de pielonefritis aguda previamente.

El tratamiento debe ser individualizado en cada paciente para ofrecer la mejor alternativa con base en la afección y compromiso renal, los factores de riesgo de mal pronóstico y el diagnóstico imagenológico. Posterior a la clasificación imagenológica, se deben tomar decisiones terapéuticas más agresivas que incluyen la realización de nefrectomía.⁽²⁾ En este caso se calificó por TAC como pielonefritis enfisematosa Huang 2, terminando en nefrectomía y con manejo médico exitoso, tanto pre como post operatorio, estabilizando el desequilibrio metabólico por la descompensación de la diabetes y la insuficiencia renal aguda desarrollada.

Conclusión: En la pielonefritis enfisematosa es vital el diagnóstico oportuno a través de un interrogatorio detallado y examen físico minucioso, además del análisis adecuado de los exámenes complementarios, tanto laboratoriales como imagenológicos, específicamente la tomografía axial computarizada, definiendo de manera integral la condición clínica y grado de severidad, tomando conductas intervencionistas tempranas orientadas a buen pronóstico y a la reducción de la mortalidad.

REFERENCIAS BIBLIOGRÁFICAS

1. Ríos Deidán C, Villarraga Posso J. Pielonefritis enfisematosa abordaje y manejo actual. Rev Medicina [Internet]. 2006 [citado 5 mayo 2022]; 12(1): 51-9.
Disponible en: <https://docplayer.es/105808883-P-ielonefritis-enfisematosa-abordaje-y-manejo-actual.html>.
2. Mondol Almeida ZM, Martínez Ávila MC, González Macea OJ, Almanza Hurtado AJ, Blanquicett Diaz AJ, Vásquez Ucros HE. Pielonefritis enfisematosa: reporte de dos casos con manejo exitoso. Rev Colomb Nefrol [Internet]. 2021 [citado 15 mayo 2022]; 8(1): e418.
Disponible en: <https://doi.org/10.22265/acnef.8.1.418>.
3. González Martin R, León Ramos O, García Martínez C, Ortega Fuente Y. Pielonefritis Enfisematosa. Reporte de dos casos. Rev Med Electrón [Internet]. 2020 [citado 8 junio 2022]; 42(3): 2130-9.
Disponible en: <http://scielo.sld.cu/pdf/rme/v42n4/1684-1824-rme-42-04-2130.pdf>.
4. Zaragoza TA, Osnaya H, Mondragón MA, Sánchez RD. Pielonefritis, colecistitis y cistitis enfisematosas en paciente con diabetes mellitus descompensada. Rev Chil Cir [Internet]. 2012 [citado 8 junio 2022]; 64(6):572-5. Disponible en:
https://www.scielo.cl/scielo.php?script=sci_arttext&pid=S0718-40262012000600013.
5. Quintero Yepes V, Duran CE, Contreras Zúñiga E. Pielonefritis enfisematosa: descripción de un caso clínico. Rev ALAD [Internet]. 2007 [citado 17 junio]; 15(2): 73-4.
Disponible en: <https://www.revistaalad.com/pdfs/0702cclin.pdf>.
6. Ríos-Quijano MV, Pamo-Reyna OG, Alvarado-López AK, Cumpa-Quiroz R, Cruzado-Grau C. Pielonefritis enfisematosa. Rev Soc Perú Med Interna [Internet]. 2012 [citado 8 junio 2022]; 25(3): 140-5.
Disponible en: <http://revistamedicinainterna.net/index.php/spmi/article/view/363>.
7. Sanmartín Barraquero R, Medrano Llorente P, Espílez Ortíz R. Manejo conservador de urgencia de la pielonefritis enfisematosa [Internet]. Huesca: Hospital San Jorge; 2010 [citado 20 junio 2022]. Disponible en: <https://goo.su/d9YvQ>.
8. Pérez CE, Botero-García CA, Sánchez FM, Delgado LM, Bravo-Ojeda JS, Espinal A, et al. Pielonefritis enfisematosa en paciente con infección por virus de inmunodeficiencia humana: reporte de caso. Infectio [Internet]. 2016 [citado 8 junio 2022]; 20(2): 101-6.
Disponible en: <http://www.scielo.org.co/pdf/inf/v20n2/v20n2a08.pdf>.
9. Rodríguez Gallardo JM, Serrano Brambila EA, Maldonado Alcaraz E, Montoya Martínez G,

- Moreno Palacios J. Experiencia en el manejo de la pielonefritis enfisematosa. Bol Coleg Mex Urol [Internet]. 2012 [citado 25 junio 2022]; 27(1):15-20.
Disponible en: <https://www.imbiomed.com.mx/articulo.php?id=81908>.
10. Orlich-Castelán C, Barrantes-Montiel G. Pielonefritis enfisematosa: reporte de dos casos en el Hospital San Juan de Dios, CCSS. San José, Costa Rica. Rev Costarric Cienc Méd [Internet]. 2007 [citado 8 junio 2022]; 28(1-2):57-60.
Disponible en: http://www.scielo.sa.cr/scielo.php?script=sci_arttext&pid=S0253-29482007000100007&lng=en.
11. Hernández Escalona J, Arnel Pupo R, Consuegra Gómez RA, Verdecia Reyes JY, Almira Torres LF. Pielonefritis enfisematosa, presentación de un caso. CCM [Internet]. 2020 [citado 8 junio 2022]; 24(2): 828-34.
Disponible en: <https://revcocmed.sld.cu/index.php/cocmed/article/view/3347/1522>.
12. Muñoz-Lumbreras EG, Michel-Ramírez JM, Gaytán-Murguía M, Gil-García JF, Morales-Ordáz O, Lujano-Pedraza H, et al. Pielonefritis enfisematosa: revisión de la fisiopatología y tratamiento. Rev Mex Urol [Internet]. 2019 [citado 16 junio 2022]; 79(1): 1-14.
Disponible en: <https://www.scielo.org.mx/pdf/rmu/v79n1/2007-4085-rmu-79-01-e04.pdf>.
13. Remache M, Mendoza Suarez H, Pazmiño C, Andrade ID. Pielonefritis por Escherichia coli en el Hospital Naval de Guayaquil-Ecuador. Bol Malariol Sal Amb [Internet]. 2021 [citado 16 junio 2022]; 61(2): 232-9.
Disponible en: <http://iaes.edu.ve/iaespro/ojs/index.php/bmsa/article/view/292>.
14. Medek GV, Pielonefritis y nefritis intersticial. Rev Soc Argent Diabetes [Internet]. 2019 [citado 16 junio 2022]; 53(1):28-50.
Disponible en: <https://www.revistasad.com/index.php/diabetes/article/view/144>.